ISSN 1025-7209 (Print)
ISSN 2309-5636 (Online)

ЭНДОСКОПИЧЕСКАЯ ХИРУРГИЯ

Том 21 4 ·2015

НАУЧНО-ПРАКТИЧЕСКИЙ ЖУРНАЛ
РОССИЙСКОГО ОБЩЕСТВА ЭНДОСКОПИЧЕСКОЙ ХИРУРГИИ

Издательство Медиа Сфера
Российское общество эндоскопической хирургии

«Эндоскопическая хирургия» — научно-практический рецензируемый медицинский журнал.
Выходит 6 раз в год.
Основан в 1995 году.

«Èndoskopičeskaâ hirurgiâ» (Endoscopic Surgery) is a bimonthly peer-reviewed medical journal published by **MEDIA SPHERA Publishing Group.** Founded in 1995.

Журнал представлен в следующих международных базах данных и информационно-справочных изданиях: **РИНЦ (Российский индекс научного цитирования), Ulrich's Periodicals Directory, Google Scholar.**

Решением Высшей аттестационной комиссии (ВАК) Министерства образования и науки РФ журнал «Эндоскопическая хирургия» включен в Перечень ведущих рецензируемых научных журналов и изданий, выпускаемых в Российской Федерации, в которых рекомендована публикация основных результатов диссертационных исследований на соискание ученых степеней доктора и кандидата наук.

Издательство Медиа Сфера:
127238 Москва,
Дмитровское ш., д. 46, корп. 2, этаж 4.
Тел.: (495) 482-4329
Факс: (495) 482-4312
E-mail: info@mediasphera.ru
www.mediasphera.ru
Адрес для корреспонденции:
127238 Москва, а/я 54, Медиа Сфера
Отдел рекламы: (495) 482-0604,
E-mail: reklama@mediasphera.ru
Отдел подписки: (495) 482-5336,
E-mail: zakaz@mediasphera.ru

Редакция не несет ответственности за содержание рекламных материалов. Точка зрения авторов может не совпадать с мнением редакции. К публикации принимаются только статьи, подготовленные в соответствии с правилами для авторов. Направляя статью в редакцию, авторы принимают условия договора публичной оферты. С правилами для авторов и договором публичной оферты можно ознакомиться на сайте: www.mediasphera.ru. Полное или частичное воспроизведение материалов, опубликованных в журнале, допускается только с письменного разрешения издателя — издательства «Медиа Сфера».

АДРЕС РЕДАКЦИИ:
107150 Москва,
Лосиноостровская ул., д. 39.
Тел.: (499) 160-1621.
E-mail: surg03@mail.ru, n_matveev@mtu-net.ru
Зав. редакцией М.Ш. Мамиствалов
Редакторы: М.Н. Соловова, Б.Б. Осипов
Оригинал-макет изготовлен издательством Медиа Сфера
Компьютерный набор и верстка:
О.В. Ненашева, М.Л. Калужнин, В.В. Карасева

Доступно в App Store

Индексы по каталогу агентства "Роспечать"
72076 — для индивидуальных подписчиков
72077 — для предприятий и организаций

Подписано в печать 26.10.15
Формат 60×90 1/8. Тираж 1200 экз.
Усл. печ. л. 11
Заказ 7018
Отпечатано в ООО «ТИПОГРАФИЯ КС-ПРИНТ»

РЕДАКЦИОННАЯ КОЛЛЕГИЯ

Главный редактор С.И. Емельянов, д.м.н., проф.

А.С. Балалыкин, д.м.н., проф.
Ю.И. Галлингер, д.м.н., проф.
А.Ф. Дронов, д.м.н., проф. (отв. секретарь)
В.А. Кубышкин, академик РАН, проф.
Н.Л. Матвеев (зам. гл. редактора), д.м.н., проф.
В.И. Ревякин, д.м.н., проф.
В.П. Сажин, д.м.н., проф.
В.В. Феденко, д.м.н., проф. (зам. гл. редактора)
А.В. Федоров, д.м.н., проф.
Е.Д. Федоров, д.м.н., проф. (Москва)
У.Б. Беркинов, д.м.н., проф. (Ташкент)
О.Б. Лоран, д.м.н., проф. (Москва)
И.В. Михин, д.м.н., проф. (Волгоград)
А.В. Протасов, д.м.н., проф. (Москва)
Г.М. Рутенбург, д.м.н., проф. (Санкт-Петербург)
А.В. Сажин, д.м.н., проф. (Москва)
М.В. Седов, д.м.н., проф. (Санкт-Петербург)
В.В. Стрижелецкий, д.м.н., проф. (Санкт-Петербург)
М.А. Хамидов, д.м.н., доц. (Махачкала)
И.Е. Хатьков, д.м.н., проф. (Москва)
Ю.А. Шелыгин, д.м.н., проф. (Москва)
А.М. Шулутко, д.м.н., проф. (Москва)
Э.Н. Праздников, д.м.н., проф. (Москва)
B. Edwin (Норвегия)
A. Rosseland (Норвегия)
C. Hottenrott (Германия)

Издательство МЕДИА СФЕРА Москва · MEDIA SPHERA Publishing Group Moscow

doi: 10.17116/endoskop201521449-53

Лапароскопическое устранение ущемленной диафрагмальной грыжи через 6 месяцев после миниинвазивной эзофагэктомии с одномоментной ретростернальной гастропластикой

Д.м.н. В.Г. ПИЩИК[1, 2], д.м.н. В.А. КАЩЕНКО[1, 2], А.Д. ОБОРНЕВ[1, 2], к.м.н. Н.Р. ШИРИНБЕКОВ[1]

[1]Клиническая больница №122 им Л.Г. Соколова ФМБА России, Санкт-Петербург, Россия; [2]Санкт-Петербургский государственный университет, медицинский факультет, Санкт-Петербург, Россия

Laparoscopic management of incarcerated diaphragmatic hernia 6 months post mini-invasive esophagectomy and retrosternal gastroplasty

V.G. PISCHIK[1, 2], V.A. KASHCENKO[1, 2], A.D. OBORNEV[1, 2], N.R. SHIRINBEKOV[1]

[1]Clinical Hospital №122 named after L.G. Sokolov, Saint-Petersburg, Russia; [2]Saint-Petersburg State University, Faculty of Medicine, Saint-Petersburg, Russia

Ключевые слова: лапароскопия, послеоперационная грыжа, грыжа диафрагмы, ущемленная грыжа.

Keywords: laparoscopy, postoperative hernia, diaphragmatic hernia, incarcerated hernia.

Ущемление послеоперационных диафрагмальных грыж — одно из наиболее грозных осложнений этого, в целом, редкого заболевания. Большинство хирургов отказываются от миниинвазивного разрешения такой ургентной ситуации, справедливо опасаясь выраженного спаечного процесса и других технических трудностей. Мы приводим случай успешного лапароскопического устранения грыжи после собственной миниинвазивной эзофагэктомии.

Клиническое наблюдение

Мужчина, 59 лет, поступил 23.07.14 с жалобами на выраженные периодические боли схваткообразного характера в области живота. Боли появились за 16 ч до госпитализации. За сутки стула не отмечал, газы не отходили. С подозрением на острую кишечную непроходимость госпитализирован.

Из анамнеза известно, что в 2013 г. у пациента диагностирован плоскоклеточный рак пищевода на границе средней и нижней трети T1bN1M0G3, IIb стадии, проведено 2 цикла химиотерапии с применением цисплатина и 5-фторурацила, проведена лучевая терапия с суммарной очаговой дозой 44 Гр. В декабре 2013 г. произведена мини-инвазивная тораколапароскопическая эзофагэктомия с одномоментной гастропластикой с проведением желудочного трансплантата ретростернально. В ходе лапароскопического создания ретростернального туннеля для проведения трансплантата выполнена диафрагмотомия, однако первоначально была вскрыта полость перикарда на протяжении около 1 см, дефект не был ушит. Второй разрез диафрагмы выполнен непосредственно ретростернально, где и проведен трансплантат. Пациент был выписан на 11-е сутки после операции. В послеоперационном периоде отмечал дисфагию с затруднением прохождения пищи в зоне эзофагогастроанастомоза в области грудино-ключичного сочленения. Ежемесячно выполнялось бужирование зоны анастомоза. Периодическую схваткообразную боль в эпигастрии больной связывал с погрешностями диеты.

При осмотре обращало на себя внимание вынужденное сидячее положение с наклоном вперед. При попытке выпрямить спину или лечь на спину боль в животе резко усиливалась. При аускультации в области левого гемиторакса выслушивалась вялая перистальтика. В анализах крови — лейкоцитоз до $10{,}4\times10^9$, в остальном без патологических изменений. При компьютерной томографии грудной клетки и брюшной полости с контрастированием выявлено, что в левой плевральной полости значительное количество жидкости, нижняя доля левого легкого компремирована петлями тонкой кишки и брыжейкой (**рис. 1, 2**).

© Коллектив авторов, 2015

e-mail: surg122@yandex.ru

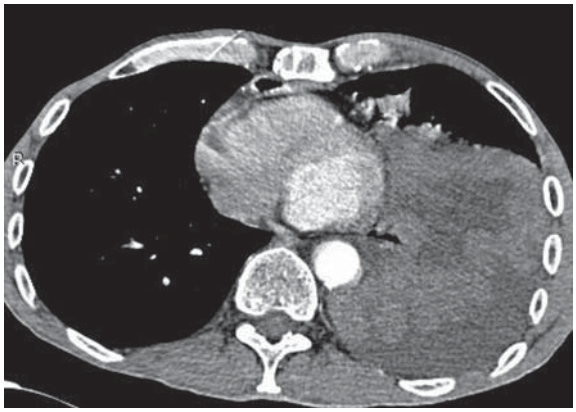

Рис. 1.

Учитывая данные анамнеза и результаты обследований, у пациента диагностировали ущемленную диафрагмальную грыжу. Через 1,5 ч от момента поступления и 14 часов от момента ущемления пациент взят в операционную.

Решено выполнить операцию лапароскопически. Установлены 4 лапаропорта. Жидкости и спаек в брюшной полости не выявлено. Визуализирован желудочный трансплантат, уходящий в грудную клетку ретростернально. Слева от трансплантата выявлена диафрагмальная грыжа, содержащая большую часть тонкой кишки, уходящей в левую плевральную полость. Грыжевыми воротами являлись мышечная часть диафрагмы и реберная дуга. После частичного рассечения грыжевых ворот ультразвуковым скальпелем, путем последовательной тракции извлечено содержимое грыжевого мешка (**рис. 3**). Кишка визуально жизнеспособна, перистальтирует. После извлечения кишки визуализирован дефект диафрагмы около 6×6 см, соединяющий брюшную и левую плевральную полости. Ниже визуализирован второй дефект 2×2 см в полость перикарда. Давление инсуфлируемого CO_2 снижено до 8 мм Hg для предотвращения компрессии средостения. Через дефект в диафрагме произведена ревизия левой плевральной полости. Удалено около 1,5 л серозного экссудата, после чего плевральная полость дренирована в восьмом межреберье под контролем эндоскопа.

Перикардиальный дефект ушит узловыми швами с использованием аппарата Endostich. Диафрагмальный дефект также ушит аппаратом Endostich (**рис. 4**). Признаков ущемления трансплантата нет. Область дефекта укреплена пластиной Permacol 10×15 см с фиксацией ее к диафрагме герниостеплером и нитью V-Loc (**рис. 5**). Три десерозированных в ходе тракции участка тонкой кишки ушиты нитью Викрил 4-0 (**рис. 6**). Под контролем гастроскопа установлен назогастроинтестинальный зонд. Брюшная полость дренирована одним дренажом.

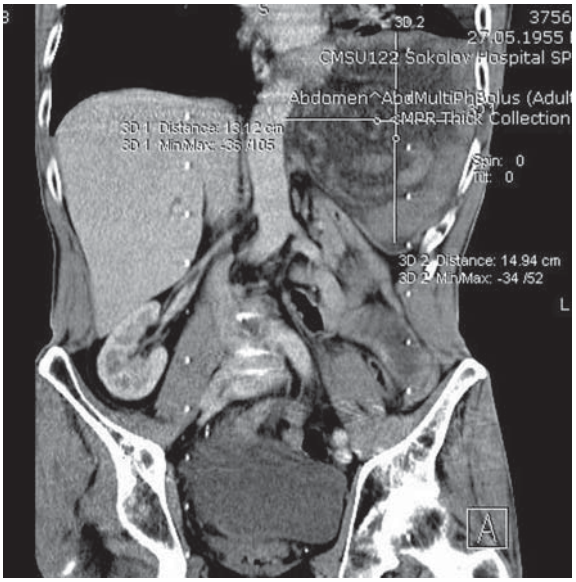

Рис. 2.

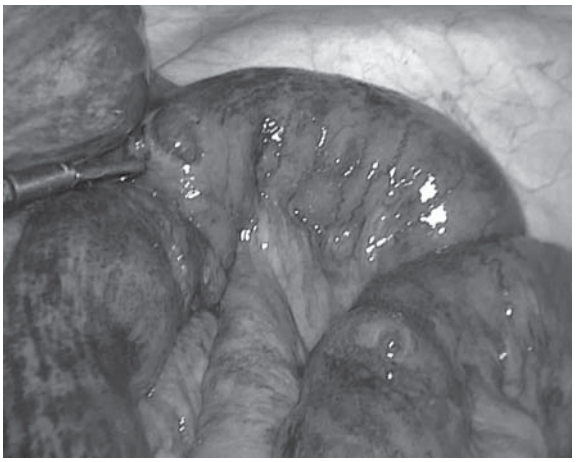

Рис. 3.

Пациент доставлен в отделение реанимации, на следующие сутки переведен в отделение. Питание через зонд начато на 2-е сутки после операции. Послеоперационный период проходил без осложнений. Зонд и дренажи извлечены на 3-и сутки после операции. Выписан на 7-й день.

При контрольной компьютерной томографии через 1 мес после операции признаков рецидива диафрагмальной грыжи не отмечено (**рис. 7**). Питается без ограничений в соответствии с объемом ранее выполненной операции на пищеводе.

Обсуждение

Грыжи диафрагмы после эзофагэктомии с гастропластикой считаются редким осложнением,

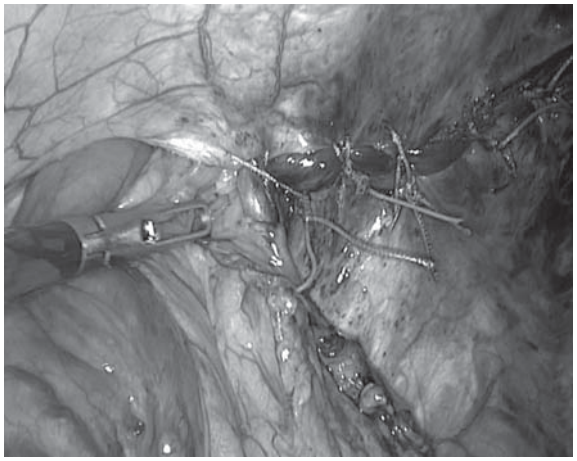

Рис. 4 .

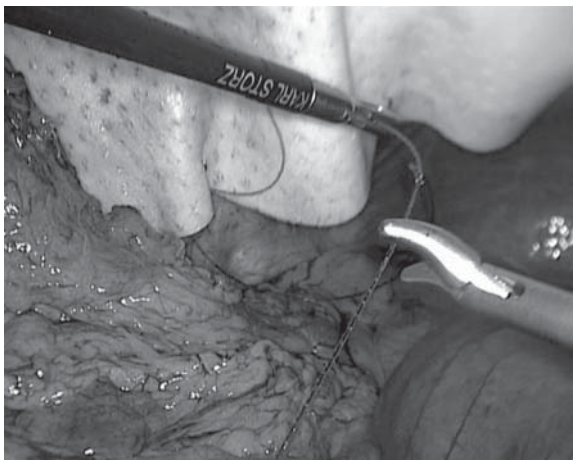

Рис. 5.

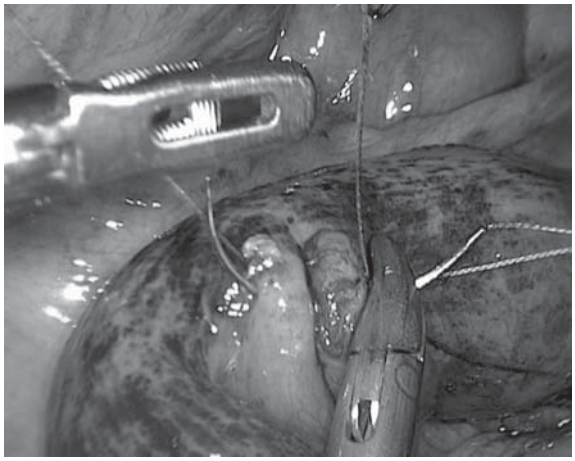

Рис. 6 .

Рис. 7 .

однако ряд авторов полагают, что частота их сильно недооценена. Так, в исследовании D. Vallbohmer среди 355 больных, оперированных в объеме эзофагэктомии с одномоментной гастропластикой с 1997 по 2007 г., грыжа диафрагмы отмечена лишь у 9 пациентов, что составило 2,5% [1]. В то же время в исследовании 2013 г. из 440 пациентов диафрагмальные грыжи выявлены у 15% [2]. В большинстве описанных случаев органами, перемещенными в грудную полость, являлась тонкая кишка и поперечная ободочная кишка. Хирургическое лечение таких грыж всегда является операцией высокого риска ввиду морфологических изменений после предыдущих вмешательств и необходимости крайне осторожного обращения с трансплантатом и сохранения его адекватного кровоснабжения. В медицинской литературе можно обнаружить немногим более 50 случаев устранения грыжи диафрагмы после экстирпации пищевода. При этом описания лапароскопического устранения послеоперационной диафрагмальной грыжи единичны [1, 3].

Существуют данные, что послеоперационные грыжи диафрагмы могут развиваться только при ортотопическом проведении трансплантата, так как при ретростернальном проведении желудочного стебля пищеводное отверстие диафрагмы наглухо ушивается [4]. И хотя у части больных это осложнение развивается в раннем послеоперационном периоде, в $^{2}/_{3}$ случаев послеоперационные диафрагмальные грыжи выявляются в сроки от 1 до 44 мес и даже через 7 лет после вмешательства [5]. При этом описываются разные механизмы формирования грыжевого выпячивания в зависимости от сроков появления грыжи. В раннем послеоперационном периоде основная роль принадлежит еще не успев-

шим сформироваться в брюшной полости спайкам, в то время как в отдаленном периоде основными факторами являются повышение внутрибрюшного давления и постепенное расширение грыжевых ворот [1].

В описанном нами случае клиника диафрагмальной грыжи развилась через 7 мес после операции. Предрасполагающим фактором к ее развитию следует признать неточное создание ретростернального отверстия для желудочного кондуита, приведшее к вскрытию полости перикарда, а производящим — эпизоды повышения внутрибрюшного давления при затрудненном прохождении пищи через эзофагогастроанастомоз. Необходимо отметить, что пациент был скорее астенической конституции и тем не менее повышения внутрибрюшного давления при рвотных позывах оказалось достаточно для перемещения большей части тонкой кишки в плевральную полость.

Выбор места проведения трансплантата не так очевиден, как кажется с первого взгляда. И ретростернальный путь, и ортотопический имеют свои преимущества и недостатки. При этом ни одно рандомизированное контролируемое исследование не выявило влияния местоположения кондуита на выживаемость пациентов [6]. В качестве показаний к ретростернальному проведению трансплантата указываются: необходимость адъювантной лучевой терапии, отсроченная пластика, оперативные вмешательства на области заднего средостения в анамнезе. В качестве относительных противопоказаний указываются молодой возраст и потенциальная необходимость в будущем проведения стернотомии и операции на переднем средостении в анамнезе.

Относительно натяжения трансплантата при анастомозировании данные достаточно противоречивы, и нельзя однозначно сказать, что ортотопический путь проведения короче, чем ретростернальный. Однако, по данным литературы, доля несостоятельности анастомозов при ретростернальном пути проведения составляет от 7,1 до 32,5%. Тем не менее описаны несколько приемов, таких как фиксация зоны анастомоза окружающими тканями, отсечение грудинной части грудино-щитовидной мышцы, моделирование широкой трубки (4—6 см), призванных снизить долю несостоятельности анастомозов до 3% [7, 8].

Выбор места проведения трансплантата у нашего пациента был обусловлен пристрастием хирурга, который полагал, что после химиолучевой терапии существенно возрастет опасность нарушения питания желудочного стебля.

Безусловно, главным вопросом, требующим обсуждения, является выбор лапароскопии для повторной операции. Мы прежде всего исходили из того, что предыдущее вмешательство было выполнено лапароскопически, что потенциально уменьшало выраженность спаечного процесса. Важным подтверждением этого нашего предположения стали данные компьютерной томографии грудной и брюшной полости, где отчетливо было видно, что практически весь тонкий кишечник находился в грыжевом мешке в грудной полости. Извлечение грыжевого содержимого возможно без выполнения торакотомии или торакоскопии только из брюшной полости. При этом необходимо адекватно рассечь ущемляющее кольцо, стремясь не повредить диафрагмальную вену, перикард и диафрагмальный нерв. Важно также извлекать петли кишки осторожно, плавно, давая кишечному содержимому перемещаться внутри просвета. Желательно использовать при этом мягкие лапароскопические захваты, захватывать противобрыжеечный край кишки и избегать сильной тракции.

Отдельно хочется обратить внимание на то, что при извлечении грыжевого содержимого происходит быстрая десуффляция брюшной полости с поступлением газа в плевральную полость или средостение. Развивающийся при этом карбокситоракс и карбоксимедиастинум могут повысить внутриплевральное давление, коллабировать легкое и стать причиной развития аритмий, гипоксии, гиперкапнии, требуя увеличения минутной вентиляции легких. В литературе описан даже случай развития карбоксиперикарда с тампонадой сердца. Помимо вентиляционных проблем, опасной является также массивная абсорбция углекислого газа париетальной плеврой, что ведет к развитию ацидоза, который необходимо вовремя распознать и корригировать [9]. В нашем наблюдении мы, прежде всего, снизили давление газа до 6—8 мм Hg. Это давление относительно безопасно для вентиляции и не приводит к компрессии средостения. В случае развития карбокситоракса можем также рекомендовать дренировать плевральную полость и периодически открывать плевральный дренаж для сброса избыточного давления до момента разобщения грудной и брюшной полостей.

При устранении грыжи основным моментом является устранение грыжевых ворот. С этой целью, кроме ушивания пищеводного отверстия диафрагмы до размеров кондуита, используется укрепление нерассасывающимися материалами, например полипропиленовой сеткой или химически-поперечносвязанным коллагеновым матриксом [10—12]. В нашем наблюдении были использованы нерассасывающиеся отдельные узловые швы плетеной нитью, а также укрепление линии швов биологической сеткой, что снизило риск присутствия инородного синтетического материала в потенциально инфицированной полости.

Заключение

Грыжа диафрагмы после миниинвазивной эзофагэктомии является достаточно частым осложнением, может развиваться в отдаленные сроки после операции и имеет стертую клиническую картину. Количество спаек после лапароскопии позволяет в отдельных случаях выполнить устранение грыжи только лапароскопически, без торакотомии или торакоскопии. С противорецидивной целью при пластике грыжи целесообразно применять укрепление грыжевых ворот синтетическими материалами.

ЛИТЕРАТУРА

1. Vallbohmer D, Holscher A, Herbold T, Gutschow C, Schroder W. Diaphragmatic hernia after conventional or laparoscopic assisted transthoracic esophagectomy. *Ann Thorac Surg*. 2007;84:1847-1853.
2. Ganeshan D, Correa A, Bhosale P, Vaporciyan AA, Rice D, Mehran RJ, Walsh GL, Iyer R, Roth JA, Swisher SG, Hofstetter WL. Diaphragmatic hernia after esophagectomy in 440 patients with long-term follow-up. *Ann Thorac Surg*. 2013;4:1138-1145.
3. Lowe C, Subar D, Hall C, Kumpavat J, Decadt B, Agwunobi A. Hiatal hernias presenting as a late complication of laparoscopic-assisted cardio-oesophagectomy. *Hernia*. 2010;14:211-213.
4. Daiko H, Nishimura M, Hayashi R. Diaphragmatic herniation after esophagectomy for carcinoma of the esophagus: a report of two cases. *Esophagus*. 2010;7:169-172.
5. Ramakrishnan A, Ramkumar A. MRCS Diaphragmatic hernia following surgery for esophageal malignancy. Report of two cases. *IJTCVS*. 2007;23:275-277.
6. van Heijl M, van Lanschot JJB, Koppert LB, van Berge Henegouwen MI, Muller K, Steyerberg EW, van Dekken H, Wijnhoven BP, Tilanus HW, Richel DJ, Busch ORC, Bartelsman JF, Koning CCE, Offerhaus GJ, van der Gaas A. Neoadjuvant chemoradiation followed by surgery versus surgery alone for patients with adenocarcinoma or squamous cell carcinoma of the esophagus. *BMC Surgery*. 2008;8:21.
7. Hu H, Ye T, Tan D, Li H, Chen H. Is anterior mediastinum route a shorter choice for esophageal reconstruction? A comparative anatomic study. *Eur J Cardiothorac Surg*. 2011;40:1466.
8. Hu H, Ye T, Zhang Y, Zhang J, Luketich JD, Chen H. Modifications in retrosternal reconstruction after oesophagogastrectomy may reduce the incidence of anastomotic leakage. *Eur J Cardiothorac Surg*. 2012.

   doi:10.1093/ejcts/ezs015.
9. Murdock CM, Wolff AJ, Van Geem T. Risk factors for hypercarbia, subcutaneous emphysema, pneumothorax, and pneumomediastinum during laparoscopy. *Obstet Gynecol*. 2000;95:704-709.
10. Avella D, Podany A, Staveley-O'Carroll KF, Kaifi JT. Laparoscopic repair of post-esophagectomy diaphragmatic hernias using human acellular dermal matrix. *Interactive CardioVascular and Thoracic Surgery*. 2011;13:248-249.
11. Akiyama H, Tsurumaru M, Udagawa H, Kajiyama Y et al. Radical lymph node dissection for cancer of the thoracic esophagus. *Ann Surg*. 1994;220:364.
12. Akiyama H, Tsurumaru M, Kawamura T, Ono Y. Principles of surgical treatment for carcinoma of the esophagus: analysis of lymph node involvement. *Ann Surg*. 1981;194:438.